

## **PERFURAÇÃO INTESTINAL POR FRAGMENTO DE MADEIRA E SUAS COMPLICAÇÕES: RELATO DE CASO**

Intestinal Perforation by fragment of wood and its complications: Case Report

Bianca Gonçalves Carvalho<sup>1</sup>

Joaquim Tomaz da Silva<sup>2</sup>

Nicolli Bellotti de Souza<sup>3</sup>

### **RESUMO**

Embora a ingestão acidental de corpo estranho seja comum nos atendimentos emergenciais, grande parte dos pacientes não relata o momento da ingestão e o tipo de corpo estranho. Os mesmos se apresentam nos serviços de emergência com quadro de abdome agudo, sendo necessária, além de exames de imagem, uma laparotomia exploradora. No presente trabalho, a laparotomia exploradora revelou um fragmento de madeira que perfurou o jejuno proximal e, no pós-operatório, o paciente, portador de DPOC, apresentou hérnia incisional, sendo submetido, posteriormente, à hernioplastia no andar superior do abdome com colocação de malha de polipropileno.

**Palavras-chave:** Perfuração Intestinal. Hérnia Incisional. Abdome Agudo.

### **ABSTRACT**

Although accidental foreign body ingestion is common in emergencies, conducting the case correctly would require assessing aspects such as age and clinical conditions of patients, size, shape and type of ingested object, as well as the anatomical location. And since most patients are unaware of the time of ingestion and the type of foreign body, patients arrive at emergency services with acute abdomen, and an exploratory laparotomy is required in addition to imaging. In the exposed case, after exploratory laparotomy, it was seen that the patient accidentally ingested a fragment of wood that perforated the proximal jejunum and, in the postoperative period, the patient with Chronic Obstructive Pulmonary Disease, was diagnosed with an incisional hernia, to abdominal hernioplasty in the upper abdomen with polypropylene mesh

---

<sup>1</sup> Acadêmica do Curso de Medicina da Uniatenas, Rua Mário Torres, número 67, Bairro Centro, Unaí -MG, CEP 38610000, [biagcarvalho15@hotmail.com](mailto:biagcarvalho15@hotmail.com), (38) 999092101

<sup>2</sup> Médico Cirurgião Geral do Hospital Municipal de Unaí.

<sup>3</sup> Docente e Orientadora Científica da Uniatenas.

**Keywords:** Intestinal Perforation. Incisional Hernia. Acute Abdomen.

## INTRODUÇÃO

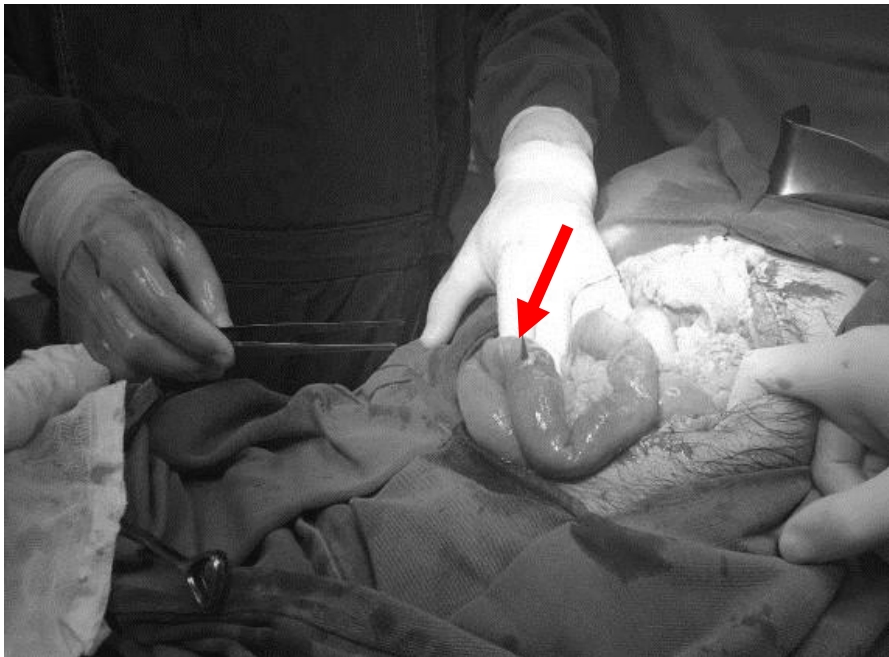A ingestão acidental de corpos estranhos é comum nos atendimentos emergenciais. E ainda que a maioria dos corpos estranhos ingeridos sejam eliminados sem complicações em até uma semana, em 1% dos casos ocorrem perfuração ao longo do trato gastrointestinal (AVILA et al., 2014)

Nos casos em que os pacientes desconhecem ter ingerido algum tipo de objeto não identificado e apresentam quadro típico de abdome agudo perfurativo, realizar uma laparotomia exploradora tem como finalidade diagnosticar o que realmente está causando os sintomas apresentados pelos pacientes. Entretanto, é comum a ruptura das suturas dos tecidos que foram unidos quando há constante aumento de tensão ou não quando não são realizados os cuidados adequados no fechamento da parede abdominal, o que tem como consequência a hérnia incisional, uma complicação comum formada ao longo das linhas de incisão ou de cicatriz cirúrgica, a qual necessita de um reparo eficaz.

## RELATO DE CASO

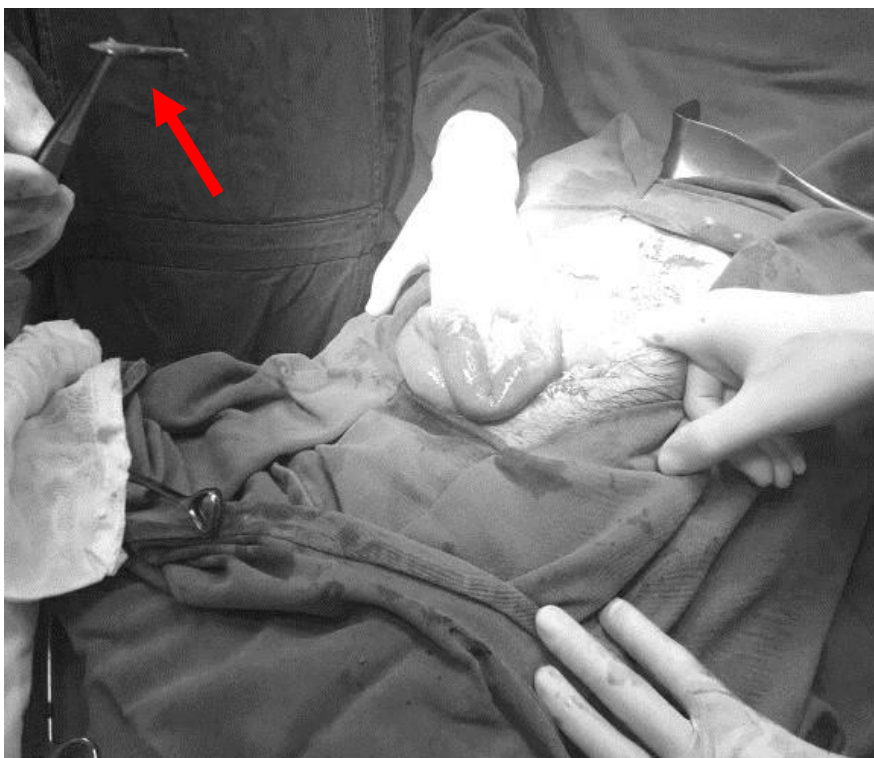
Paciente do sexo masculino, 71 anos, portador de Doença Pulmonar Obstrutiva Crônica (DPOC), alcoolista crônico, procurou atendimento relatando dor em toda região do abdome, de origem desconhecida, do tipo cólica e de intensidade 10, sem irradiação. Ao exame físico abdominal, havia distensão, sinais de irritação peritoneal e dor à descompressão brusca. Foi solicitado Raio X de tórax o qual apresentou pneumoperitônio. A hipótese diagnóstica inicial foi de úlcera perfurada, descartada durante a laparotomia exploradora que revelou um fragmento de madeira pontiagudo, transfixando o jejuno proximal (**Figuras 1 e 2**). Foi realizada retirada do fragmento, desbridamento do orifício, suturas simples com vicryl 3-0, e vicryl 1-0 contínuo para o fechamento da parede. No pós-operatório, o paciente evoluiu com tosse exacerbada, o que levou a deiscência de sutura da aponeurose, formando uma hérnia incisional e exigindo hernioplastia no andar superior do abdome com colocação de malha de polipropileno.

**Figura 1:** Fragmento de madeira transfixando o jejuno proximal.



**Fonte:** elaborada pelo próprio autor.

**Figura 2:** Observe o fragmento de madeira após ser retirado, no canto superior esquerdo da imagem.



**Fonte:** elaborada pelo próprio autor.

## DISCUSSÃO

A grande maioria das perfurações intestinais ocorre no intestino delgado e as principais características dos pacientes que ingerem corpos estranhos são os portadores de deficiências visuais (AVILA et al., 2014), ou mentais (AVILA et al., 2014; WAISBERG et al., 2014; NICOLODI et al., 2016), alcoolistas crônicos (AVILA et al., 2014; WAISBERG et al., 2014; NICOLODI et al., 2016) e pacientes acostumados a ingerir os alimentos rapidamente (WAISBERG et al., 2014). Corpos estranhos pontiagudos apresentam o maior risco de perfuração, não só pela facilidade de transfixarem a parede intestinal, mas também pela tendência a ficarem retidos ao longo do trato gastrointestinal (WAISBERG et al., 2014). O diagnóstico na maioria das vezes é dificultado, pois o paciente não relata ter ingerido algum corpo estranho e os sintomas apresentados são inespecíficos, variáveis e raramente são diagnosticados antes do procedimento cirúrgico (WAISBERG et al., 2014). Nestes casos, a laparotomia exploradora é realizada para fins diagnóstico e terapêutico, pois permite, na grande maioria das vezes, identificar o que realmente está causando os sintomas apresentados pelo paciente.

A deiscência de sutura, complicação frequente nas laparotomias, pode ser causada, entre outros fatores, quando o paciente possui os sintomas da DPOC exacerbada, como a tosse exaustiva, e em consequência do excesso de tensão e da cicatrização inadequada da parede abdominal, surge a hérnia incisional.

Classificada como ventral e adquirida (TOWNSEND et al., 2010), a hérnia incisional, formada ao longo das linhas de incisão ou de cicatriz cirúrgica, é também uma constante consequência das laparotomias (PAGGI, 2011), com incidência de 3% a 13% dos pacientes submetidos a esse procedimento cirúrgico abdominal (PAGGI, 2011). Fatores de risco como desnutrição, obesidade, diabetes, DPOC (TOWNSEND et al., 2010; SPERANZINI et al., 2010; RAMOS et al., 2007), cardiopatias (RAMOS et al., 2007), gravidez (TOWNSEND et al., 2010) e condições que aumentam a pressão intra-abdominal são predisponentes desta hérnia. Os reparos cirúrgicos das grandes hérnias incisionais têm uma alta taxa de recidiva se fechados primariamente, com a utilização dos próprios tecidos, como nas pequenas hérnias (TOWNSEND et al., 2010). Sendo assim, reparar com uma prótese de malha é uma conduta eficaz.

A malha de polipropileno tem sido amplamente utilizada, pois permite o crescimento íntimo de fibroblastos nativos e incorporação na fáscia circundante

(TOWNSEND et al., 2010). Além disso, é resistente ao estresse mecânico, esterilizável, não carcinogênica, hipoalergênica e causa reação inflamatória mínima (TOWNSEND et al., 2010).

Dentre as diversas opções para colocação da malha, a técnica de enxerto envolve fechamento primário do defeito da fáscia e colocação de uma malha de polipropileno sobre a fáscia anterior (TOWNSEND et al., 2010). A maior vantagem dessa abordagem é que a malha é colocada fora da cavidade abdominal, evitando interação direta com a víscera. Entretanto, as desvantagens incluem a grande dissecação subcutânea que ela exige, o que aumenta a probabilidade de formação de seroma; a localização superficial da malha trazendo risco de contaminação se a incisão tornar-se infectada; e o fato de o reparo ficar geralmente sob tensão (TOWNSEND et al., 2010).

## CONCLUSÃO

Levando em consideração o fato de que o paciente é alcoolista crônico, o mesmo provavelmente não estava em suas plenas faculdades mentais no momento da ingestão do corpo estranho, por isso não soube relatar o ocorrido.

Embora a deglutição acidental de um corpo estranho seja frequente, a perfuração intestinal é um achado incomum. Porém, quando ocorre, se manifesta por um quadro de abdome agudo perfurativo e constitui um desafio diagnóstico nos serviços emergenciais (NICOLODI et al., 2016).

No caso exposto, o aparecimento de pneumoperitônio na radiografia simples, raramente presente nestes casos (CÔRTEZ et al., 2008), foi relevante para que o cirurgião submetesse o paciente à laparotomia exploradora, sendo possível excluir a hipótese inicial de úlcera perfurada, e permitiu, ainda, identificar o objeto perfurante que não poderia ser constatado tão rapidamente através de achados laboratoriais ou exames de imagem (WAISBERG et al., 2014). Além disso, a DPOC que o paciente já apresentava foi a principal causa da deiscência de sutura e do aparecimento da hérnia incisional. O tratamento conservador da afecção pulmonar, com a medicação e os cuidados necessários, foi de extrema importância para o prognóstico do paciente, bem como para a hernioplastia incisional realizada posteriormente para reparo.

Apesar das várias técnicas disponíveis para o reparo de hérnias incisionais, como abordagem laparoscópica, colocação de malhas naturais ou sintéticas e ainda colocação de

malhas acima ou abaixo da fásia, a melhor técnica ainda fica a critério das experiências e preferências do cirurgião, devido à carência de estudos prospectivos randomizados disponíveis na literatura (TOWNSEND et al., 2010). Neste caso, o cirurgião optou por colocar a malha sintética fora da cavidade abdominal, evitando interação direta com a víscera abdominal, o que não trouxe complicações significativas para o paciente.

## REFERÊNCIAS BIBLIOGRÁFICAS

ALVAREZ, Albert Alejandro Avila et al. **Gastric Perforation and Phlegmon Formation by Foreign Body Ingestion**. *Emergency*, v. 2, n. 3, p. 141, 2014.

CÔRTEZ, Marcelo Giusti Werneck et al. **Perfuração intestinal por corpo estranho ingerido: relato de caso e revisão da literatura**. *Revista Médica de Minas Gerais - rmmg*, v. 20, n. 4 Especial, pp. 446-449, 2010.

NICOLODI, Gabriel Cleve et al. **Perfuração intestinal por ingestão de corpo estranho alimentar**. *Radiologia Brasileira*, v. 49, n. 5, p. 295-299, 2016.

PAGGI, Christiano Marlo. **Hernioplastia Incisional Laparoscópica. Experiência de 45 casos**. *ABCD, arq. bras. cir. dig*, v.24, n.2, p. 121-125, 2011.

RAMOS, Fernanda Zandavalli et al. **Perfil Epidemiológico de pacientes com Hérnia Incisional**. **Epidemiological profile of patients with incisional hernias**. *ABCD: Arquivos Brasileiros de Cirurgia Digestiva*, v. 20, n. 4, p. 230-233, 2007.

SPERANZINI, Manlio Basilio et al. **Grandes hérnias incisionais**. *ABCD. Arquivos Brasileiros de Cirurgia Digestiva (São Paulo)*, v. 23, n. 4, p. 280-286, 2010.

TOWNSEND, Courtney et al. **Sabiston Tratado de Cirurgia: a base biológica da prática cirúrgica moderna**. 18ª ed. Rio de Janeiro: Elsevier, v.1, p.1100-1103, 2010.

WAISBERG, Jaques et al. **Perfuração do intestino delgado por corpo estranho - relato de 5 casos**. *Rev. bras. colo-proctol*, v. 17, n. 3, p. 194-197, 1997.